

新春創作

作って学ぼう！ 摂食嚥下

喉頭編

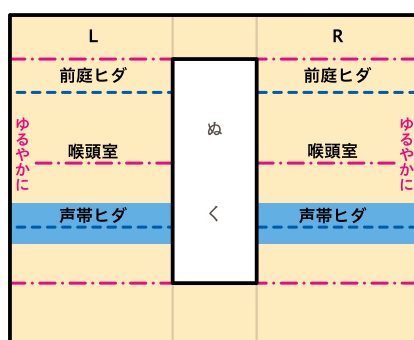
喉頭ペーパークラフト

作り方は本誌 p.66 ~ 72 をご確認ください。

里田隆博 (広島国際大学 総合リハビリテーション学部 教授) /
月刊『デンタルハイジーン』2021年1月号新春創作
© 医歯薬出版 Designer クニメディア株式会社

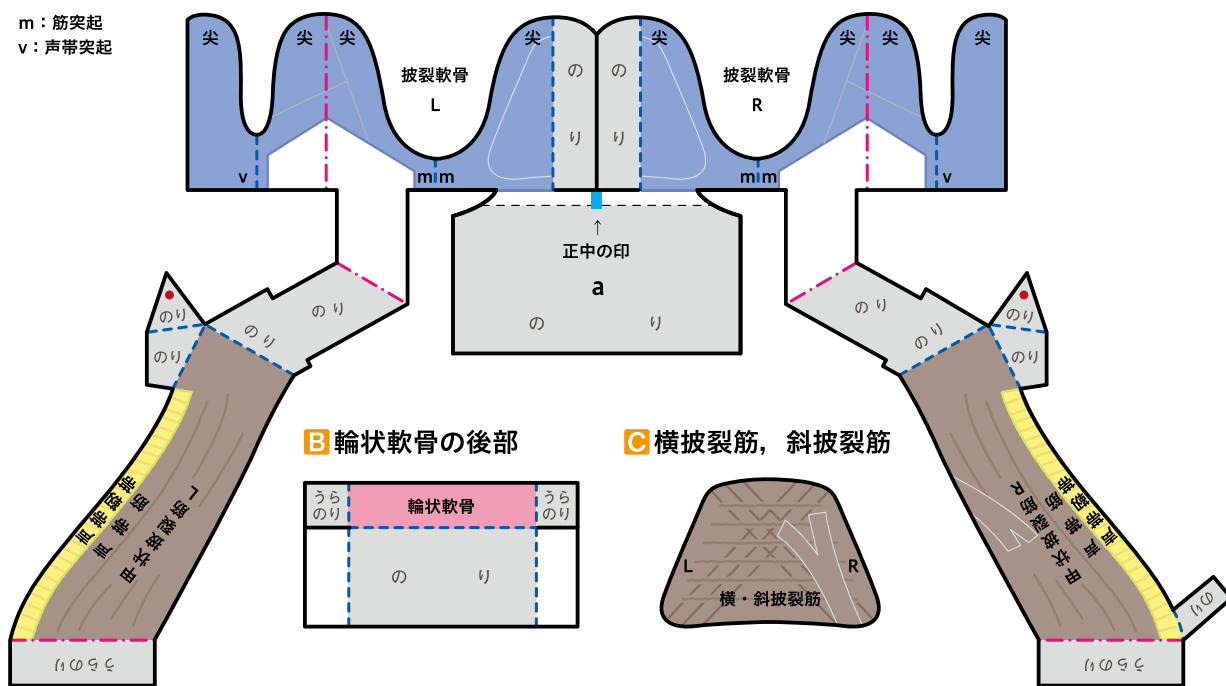
— 切る
- - - 山折り線
- · - 谷折り線
□ のりしろ
L: 左, R: 右

J 喉頭粘膜

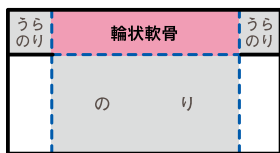


A 披裂軟骨 Arytenoid Cartilage, 甲状披裂筋, 声帯筋, 声帯靭帯

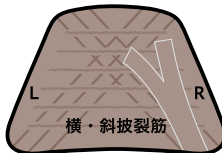
m: 筋突起
v: 声帯突起



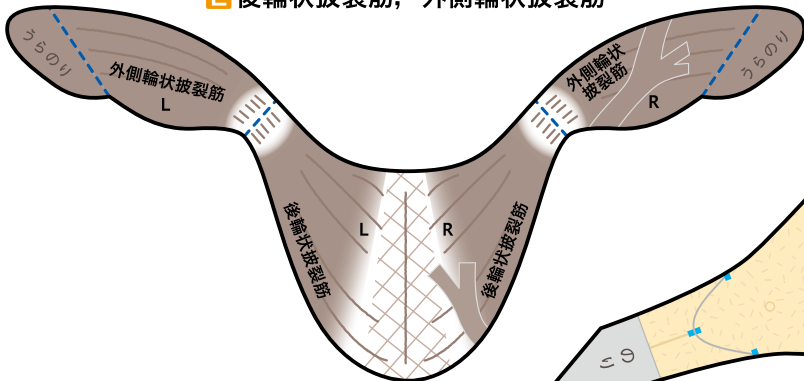
B 輪状軟骨の後部



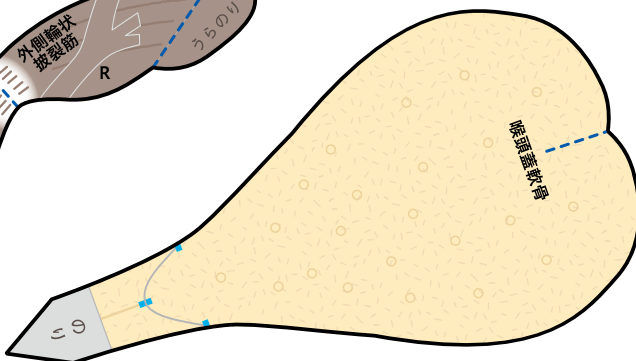
C 横披裂筋, 斜披裂筋



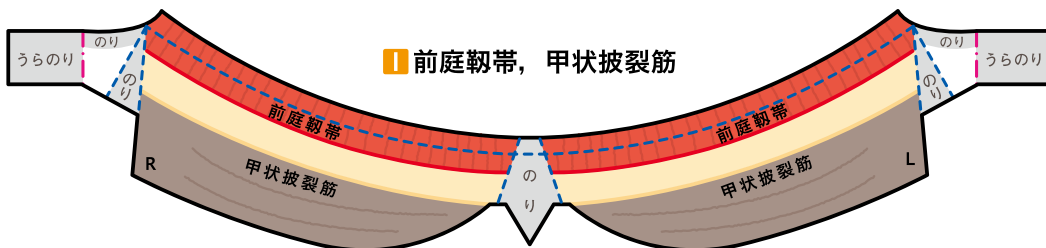
E 後輪状披裂筋, 外側輪状披裂筋



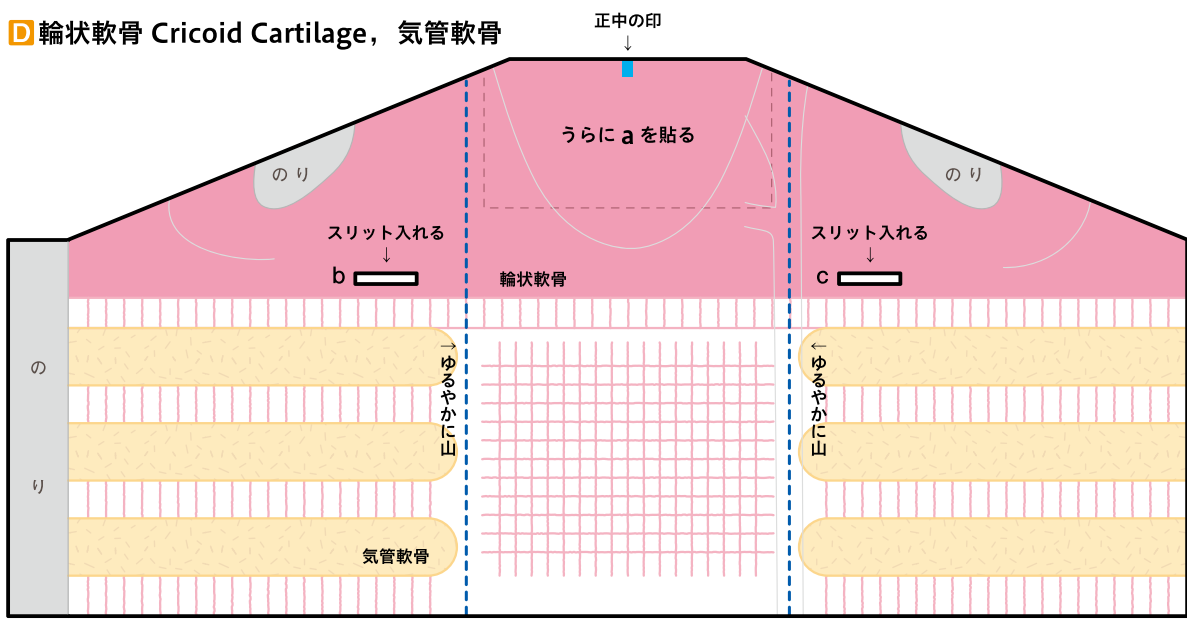
F 喉頭蓋軟骨 Epiglottis



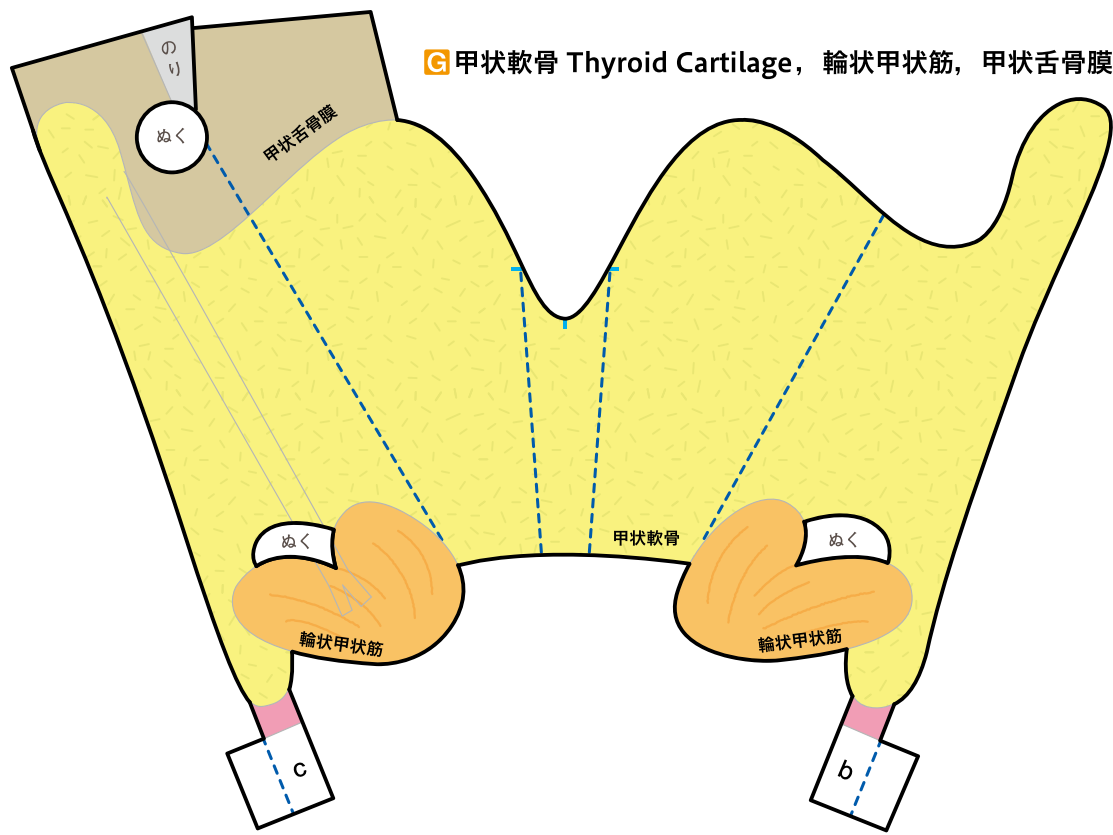
I 前庭靭帯, 甲状披裂筋



D 輪状軟骨 Cricoid Cartilage, 気管軟骨



G 甲状軟骨 Thyroid Cartilage, 輪状甲状筋, 甲状舌骨膜



H 上喉頭神経, 下喉頭神経

