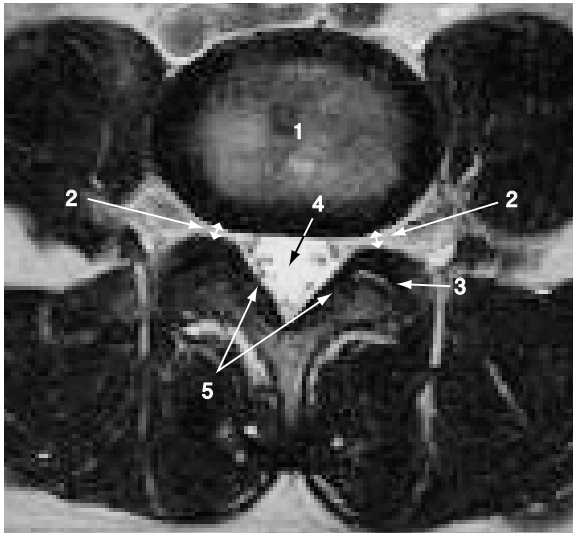


## 腰部脊柱管狭窄症 ④

### 正常

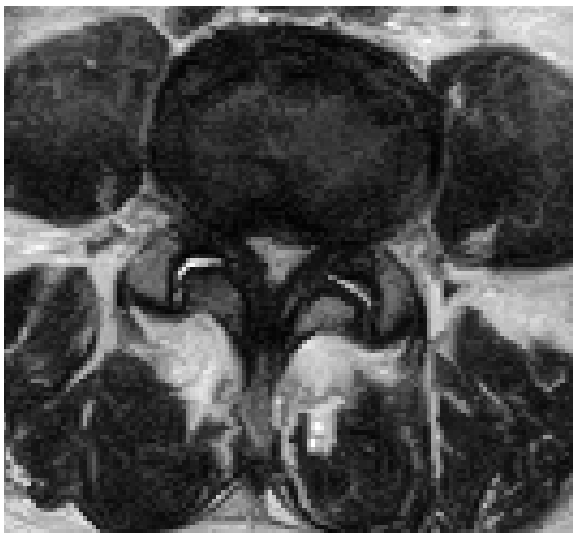


1. 椎間板
2. 椎間孔
3. 椎間関節
4. 脊髄
5. 黄色靱帯

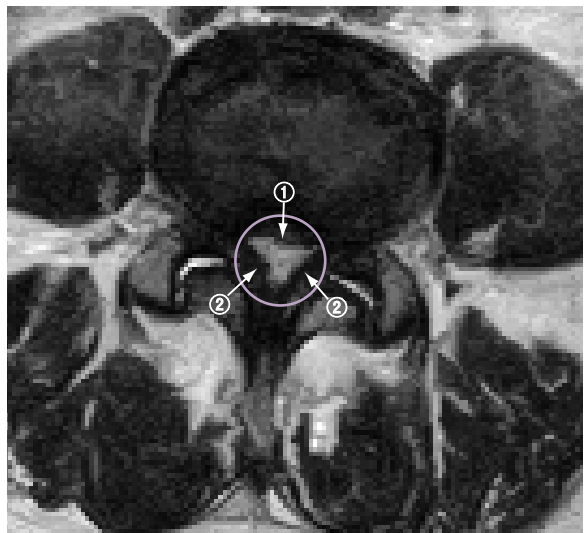### 解説

- ・ ほぼ左右対称であり、脊柱管の圧迫もなく、脳脊髄液〔高信号域（白色の領域）〕もしっかりと確認できる。

### 腰部脊柱管狭窄症



### 【解説図】



### 解説

- ・ 脳脊髄液の確認範囲が狭くなっている（①）。
- ・ 黄色靱帯の肥厚（②）により脊柱管が狭くなっている。