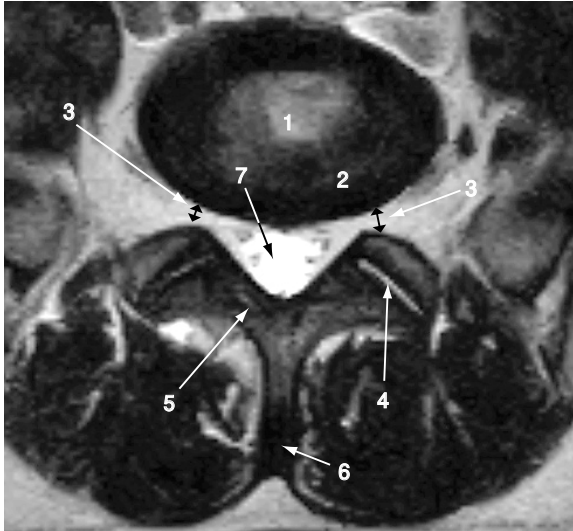


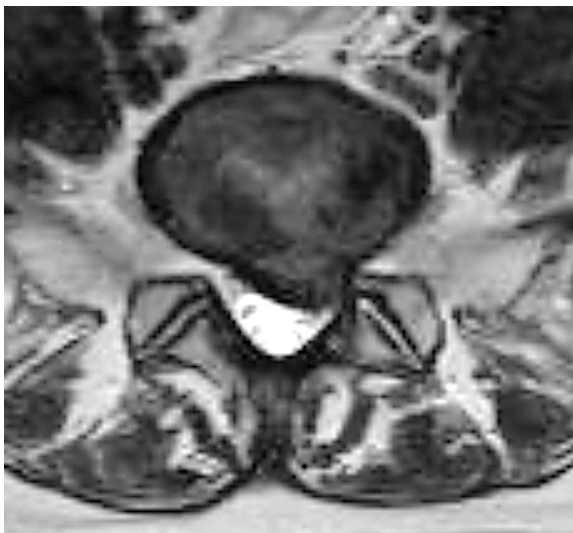
## 腰椎椎間板ヘルニア ②

### 正常（L5/S1 椎間板レベル）

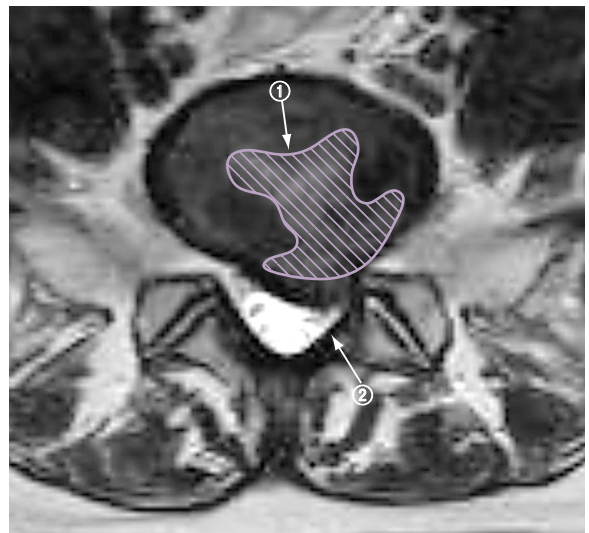


1. 髄核
2. 線維輪
3. 椎間孔
4. 椎間関節
5. 椎弓
6. 棘突起
7. 脊柱管（脳脊髄液）

### 腰椎椎間板ヘルニア



### 【解説図】



解説

・ 髄核が脱出し（①），脊柱管と椎間孔を圧迫している（②）。